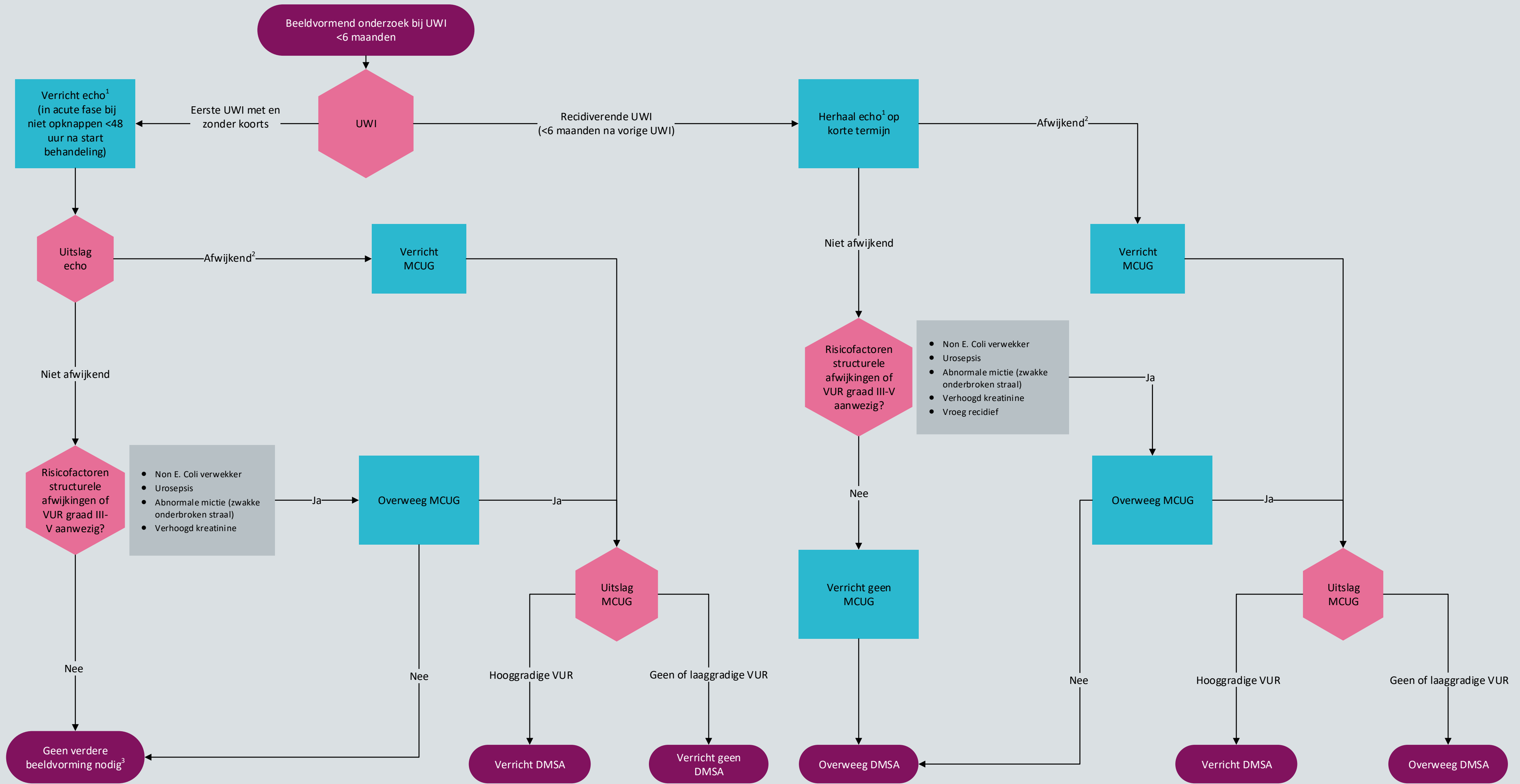

Voetnoten:

<sup>1</sup> Echografie van goede kwaliteit bij gevulde blaas, bepaal ook blaasresidu. Indien blaas niet goed gevuld, echo op korte termijn herhalen.

<sup>2</sup> Afwijkende echo: verwijde ureters met of zonder hydronefrose, parenchymafwijkingen en/of blaaswand afwijkingen

<sup>3</sup> Voorlichting over recidiefrisco en het belang van vroegtijdig behandelen is bij alle kinderen na eerste uwi geïndiceerd.



NB1: Dit stroomschema hoort bij de richtlijn Urineweginfecties bij kinderen. Lees altijd de overwegingen en aanbevelingen van de betreffende module voor nuances, eventuele afwijkende situaties en extra achtergrondinformatie.

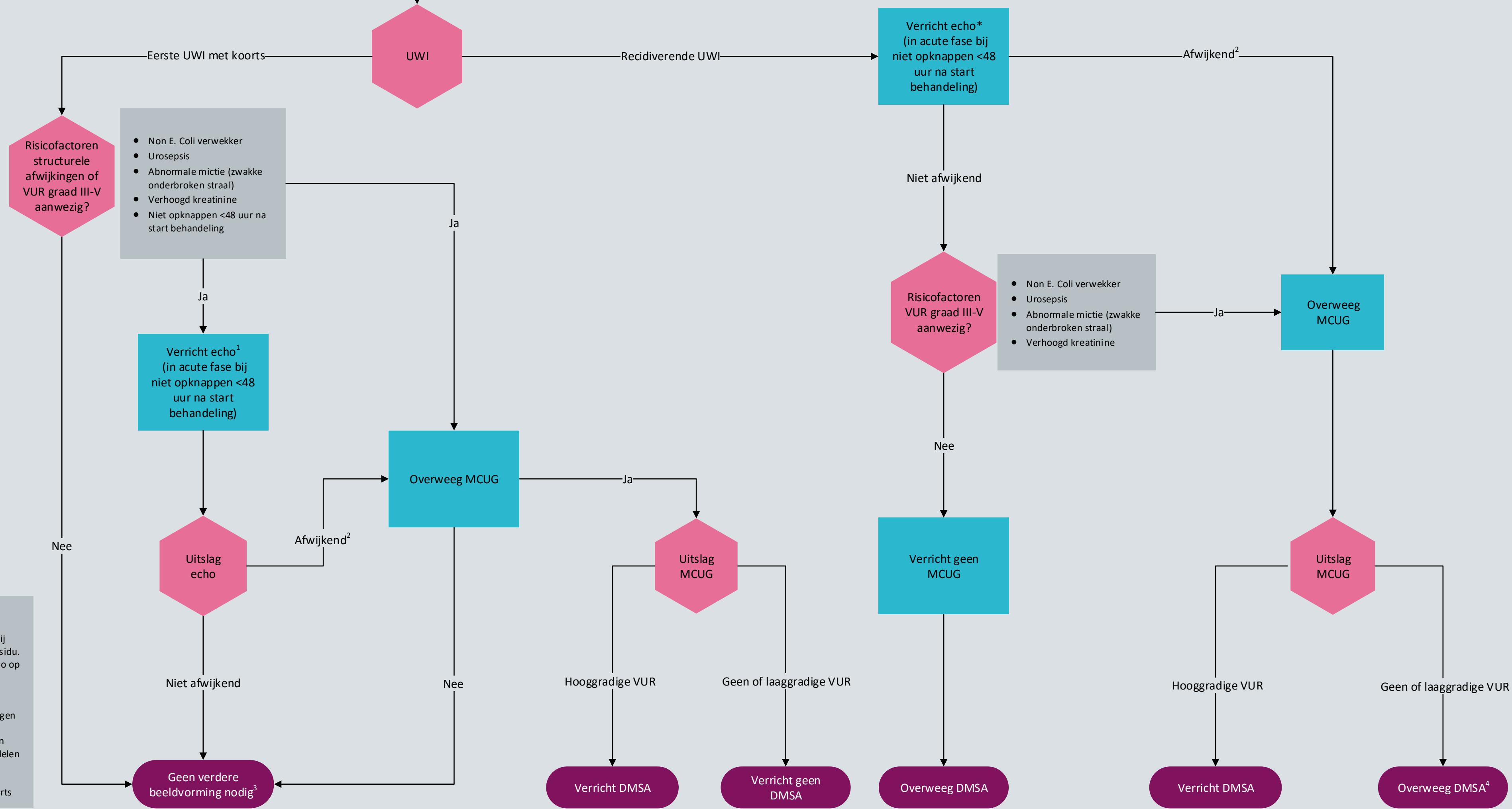
NB2: Betrek de ouders en/of verzorgers bij de besluitvorming.



Ontwikkeld door het Kennisinstituut van de Federatie Medisch Specialisten

©2019 Versie 1 (15-10-2019)

Beeldvormend onderzoek bij UWI  
6 - 36 maanden



Voetnoten:  
 1 Echografie van goede kwaliteit bij gevulde blaas, bepaal ook blaasresidu. Indien blaas niet goed gevuld, echo op korte termijn herhalen.  
 2 Afwijkende echo: verwijde ureters met of zonder hydronefrose, parenchymafwijkingen en/of blaaswand afwijkingen  
 3 Voorlichting over recidiefrisico en het belang van vroegtijdig behandelen is bij alle kinderen na eerste uwi geïndiceerd.  
 4 Bij meerdere recidieven met koorts



NB1: Dit stroomschema hoort bij de richtlijn Urineweginfecties bij kinderen. Lees altijd de overwegingen en aanbevelingen van de betreffende module voor nuances, eventuele afwijkende situaties en extra achtergrondinformatie.  
 NB2: Betrek de ouders en/of verzorgers bij de besluitvorming.



Ontwikkeld door het Kennisinstituut van de Federatie Medisch Specialisten  
 ©2019 Versie 1 (15-10-2019)

